

## IMAGENS em NEUROLOGIA

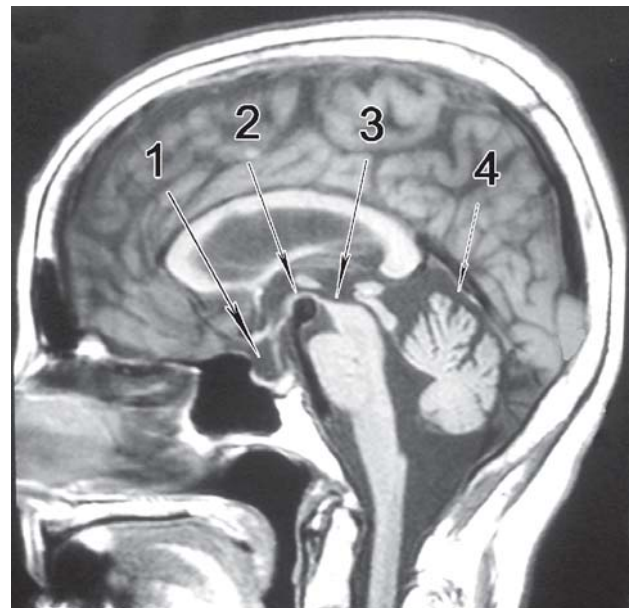
# Neuroimagem incidental

## Incidental findings in neuroimaging

Péricles Maranhão-Filho<sup>1</sup>

Os físicos Edward Purcell (americano) e Felix Bloch (suíço), certamente não faziam idéia da revolução que provocariam na qualidade do diagnóstico médico, ao dividirem o Prêmio Nobel de 1952 pelo: “desenvolvimento de novos caminhos e métodos de medida nuclear magnética” (leia-se: exame de ressonância magnética [RM]).

Achados incidentais em neuroimagem sempre surpreendem a todos - médicos e pacientes. Ocorrem em cerca de 47% dos exames de RM do crânio, sendo que 9,8% requerem atenção de rotina (mastoidite bilateral, doença isquêmica crônica de pequenos vasos, hiperostoses, etc.) e 4% requerem atenção urgente (angioma cavernoso, má-formação artério-venosa, meningiomas, microadenomas da hipófise (também chamados de incidentalomas, etc.).<sup>1</sup> Não é surpresa haver maior número de achados inesperados, assintomáticos, relacionados com a idade (>60 anos). Na Figura 1, observamos “achados incidentais” numa paciente de 78 anos, assintomática, que investigava trauma de crânio leve. Diretrizes visando regularizar aspectos éticos e a comunicação dos mesmos aos maiores interessados vêm sendo discutido na literatura<sup>1,2</sup>.



**Figura 1.** RM em corte sagital ponderada em T1. (1) Sela turca parcialmente vazia, (2) Dilatação aneurismática do topo da artéria basilar, (3) Atrofia da porção superior do mesencéfalo (sinal do Beija-Flor) e (4) Atrofia cerebelar moderada.

Agradecimento: O autor é grato ao Péricles Maranhão Neto pelo auxílio técnico na elaboração da imagem.

### Referências

1. Illes J., et al. Ethical consideration of incidental findings on adult brain MRI in research. *Neurology* 2004;62:888–890
2. Illes J., et al. Discovery and Disclosure of Incidental Findings in Neuroimaging Research. *J. Magn. Reson. Imaging* 2004;20:743–747.

<sup>1</sup>Professor Adjunto HUCFF – UFRJ e Neurologista do INCA- RJ.

Correspondência: Dr. Péricles de Andrade Maranhão-Filho. Av. Canal de Marapendi, 1680/1802. Rio de Janeiro – RJ. 22631-050.  
e-mail: pmaranhaofilho@gmail.com